



Viral Hepatitler

Kronik Hepatit B Tanısıyla Tenofovir Tedavisi Alan Lökositoklastik Vaskülit Olgusu

Aslı HAYKIR SOLAY¹, Meral USLU², Ferit KUŞCU³, Gülay DEDE⁴

¹ İğdır Devlet Hastanesi, İnfeksiyon Hastalıkları ve Klinik Mikrobiyoloji, İğdır

² Diyarbakır Eğitim ve Araştırma Hastanesi, İnfeksiyon Hastalıkları ve Klinik Mikrobiyoloji, Diyarbakır

³ Adana Numune Eğitim ve Araştırma Hastanesi, İnfeksiyon Hastalıkları ve Klinik Mikrobiyoloji Kliniği, Adana

⁴ Tatvan Devlet Hastanesi, İnfeksiyon Hastalıkları ve Klinik Mikrobiyoloji, Bitlis

Soru(n)

Kronik hepatit B tanısıyla takip edilen ve tenofovir alan hastada lökositoklastik vaskülit görüldü.

Olay/Olgu

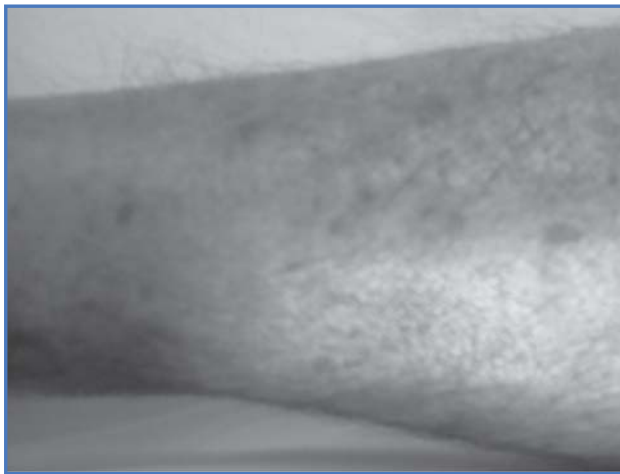
Özellikle bacaklarda olmak üzere tüm vücutta yaygın kaşıntı şikayetiyle başvuran 59 yaşında erkek hastanın öyküsünde kronik hepatit B ve siroz tanılarıyla takip edildiği öğrenildi. HBV DNA düzeyinin 1.3×10^6 IU/mL olması üzerine tenofovir tedavisine başlandıktan bir ay sonra şikayetlerinin başladığı öğrenildi. Muayenesinde her iki alt ekstremitede yaygın maküler lezyonlar görüldü (Resim 1). Cilt biyopsisi yapıldı ve lökositoklastik vaskülit şeklinde rapor edildi. Bu vaskülit yapabilecek infeksiyöz, immünolojik, tümöral hastalıklar araştırıldı. Olumlu sonuç alınmadı. HBV DNA düzeyine bakıldı, negatif geldi.

Ne Yapıldı?/Ne Yapılmış?

Vaskülitte neden olabilecek hastalık saptanmadığından (HBV DNA negatif çıktığı için kronik hepatit B hastalığının da etken olmadığı düşünüldü) ve hastanın şikayetinin tenofovir aldıktan sonra başlamasından dolayı bu ilaç kesilerek yerine entekavir başlandı. Klinik düzelme sağlandı. Hastanın kaşıntı şikayeti geriledi ve lezyonların solduğu görüldü (Resim 2).

Yorum/Öneri/Tartışılması İstenen Konu

Lökositoklastik vaskülit etyolojisinde birçok hastalık ve ilaçlar olabilir. İlaça bağlı olduğunu söylemek çok zordur ve diğer tüm nedenleri ekarte etmek gerekir. Ayrıca tenofovir yan etkilerinde de lökositoklastik vaskülit bildirilmemektedir. Ancak bu hasta ile tenofovirin de lökositoklastik vaskülit yapabileceği düşünülmüştür.



Resim 1.



Resim 2.